Experimentelle Untersuchungen über die Hydronephrose.

Mit 1 Tafel.

Inaugural-Dissertation

zur Erlangung der Doktorwürde der medizinischen Fakultät der Universität Heidelberg

vorgelegt von

Erhard Boetzel.

Jena
Gustav Fischer
1913.

Experimentelle Untersuchungen über die Hydronephrose.

Mit 1 Tafel.

Inaugural-Dissertation

zur Erlangung der Doktorwürde der medizinischen Fakultät der Universität Heidelberg

vorgelegt von

Erhard Boetzel.

Jena
Gustav Fischer
1913.

Gedruckt mit Genehmigung der medizinischen Fakultät der Universität Heidelberg.

Referent: Prof. Dr. Ernst. Dekan: Prof. Dr. Fleiner

Abdruck aus den „Beiträgen zur pathologischen Anatomie und zur allgemeinen Pathologie“, begründet von Ziegler, herausgegeben von Aschoff und Marchand. (Bd. LVII H. 2.)

Mit der Einführung der vitalen Färbung in die pathologische Anatomie ist uns eine neue Möglichkeit gegeben, sehr frühe Stadien histopathologischer Zellveränderungen darzustellen. Untersuchungen nach dieser Richtung sind von Goldmann, Gross, Suzuki u. A. in neuester Zeit publiziert worden. Insbesondere hat Gross in Versuchen an der Niere festgestellt, daß alle akut die Nierenepithelien treffenden Schädigungen, vor allem Vergiftungen, mit der vitalen Färbemethode sich je nach dem Grade der Vergiftung darstellen: als tropfige Degeneration; dabei erscheinen in der Zelle in unregelmäßiger Verteilung blaue Tropfen von verschiedener Größe. Die vitale Granulierung ist meist verschwunden, der Zellkern bleibt ungefärbt; und als diffuse Färbung. Hierbei ist die ganze Zelle gleichmäßig blau gefärbt. Der Kern ist ebenfalls blau, und zwar gewöhnlich noch etwas intensiver als das Zellprotoplasma, so daß er sich deutlich aus der gleichgefärbten Umgebung heraushebt. Das Bild der tropfigen Degeneration entspricht dem Zustand der trüben Schwellung. Diese ist, wie angenommen werden muß, reparabel. Die diffuse Färbung bedeutet eine intensivere, irreparable Zellschädigung: Nekrose, Zelltod. Durch Wieszeniewski, der am hiesigen Institut das Verhalten der Epithelien nach Ligatur der Arteria renalis untersuchte, wurden diese Befunde im allgemeinen bestätigt. Dabei stellte sich aber die interessante Tatsache heraus, daß histologisch die Zellveränderung selbst nach zweistündiger Unterbindung erst nachweisbar wurde, wenn die Zirkulation

durch Lösung der Ligatur wiederhergestellt wurde. Diese Erscheinung findet nach Wieszeniewski und Gross ihre Erklärung in der Annahme, daß die Lipoidschicht der Zellen (Overton) durch die Abklemmung zerstört wird, und daß erst nach Wiederherstellung des Blutumlaufes Blutbestandteile nunmehr ungehindert in die Zelle eindringen und sie weiter — auch durch histologische Methoden nachweisbar — zerstören können. Nachdem so die morphotischen Veränderungen der Nierenepithelien nach akuten Schädigungen festgestellt waren, erschien es von großem Interesse, zu prüfen, wie sich die Zellen nach chronisch einwirkenden Schädigungen verhalten. Wird die Zelle in derselben Weise, nur langsamer — entsprechend dem Charakter der Schädigung — zerstört; histologisch ausgedrückt durch das Bild der tropfigen Degeneration und diffusen Färbung? Oder ist der Degenerationsvorgang prinzipiell anderer Natur, erkennbar durch ein anderes Verhalten der Zellen gegen die vitale Färbung?

Um auf experimentellem Wege diese Frage zu entscheiden, mußte eine Möglichkeit gefunden werden, die Nierenepithelien einer dauernden Schädigung auszusetzen, ohne daß das Versuchstier irgend sonstwie Schaden nahm. Diese Bedingung schloß toxische Agenzien von vornherein aus. Es erwies sich aber, wie in einigen (nicht mitpublizierten) Vorversuchen festgestellt wurde, als vollkommen für die Zwecke dieser Arbeit ausreichend, wenn die Nierenzellen dem durch Harnleiterunterbindung erzeugten Gegendruck längere oder kürzere Zeit ausgesetzt waren. Diese Vorversuche wurden in der Weise ausgeführt, daß bei Kaninchen der Ureter nach Freilegung der Niere dicht unterhalb des Pelvis renalis abgebunden wurde. Alsdann wurde verschieden lange Zeit später das Tier nach Tolidinblauinjektion getötet und beide Nieren nach der von Gross angegebenen Methode fixiert. (Nähere Beschreibung bei Gross.) Es ergaben sich dabei zwei weitere durch die vorliegenden Versuche aufzuklärenden Fragen:

1. Wie lange kann die Niere noch gegen den Druck im Nierenbecken sezernieren?

2. Hört die Granulafärbung der Epithelien früher auf als die Färbung des Urins?

Für die eigentlichen Versuche wurde der Ureter dicht an der Harnblase unterbunden, weil bei Unterbindung weiter oberhalb leicht kleine Arterien mit unterbunden werden und Infarkte entstehen. Ferner ist bei dieser Methode die Niere nicht unkontrollierbaren traumatischen Schädigungen bei der Operation ausgesetzt. Im Laufe meiner Untersuchungen erschien die Monographie von Suzuki aus dem Freiburger pathologischen Institut; in ihr ist auch der Hydronephrose ein Abschnitt gewidmet. Ich werde auf diese Arbeit noch mehrfach zurückkommen.

Versuchsanordnung: Als Versuchstiere dienten Kaninchen. In Chloralhydratnarkose oder Äthernarkose wurde nach Eröffnung des Abdomens in der Linea alba dicht oberhalb der Symphyse die Harnblase hervorgezogen und der linke Ureter dicht vor seiner Einmündung in die Blase mit einem Seidenfaden unterbunden. Die mit ihm verlaufenden Gefäße wurden dabei sorgfältig isoliert und geschont. Die Wunde wurde dann mit fortlaufender Naht geschlossen. Von geringen Verwachsungen mit der Umgebung (Bauchwand, Darm, Geschlechtsorganen) abgesehen sind niemals Komplikationen als Folge der Operation beobachtet worden. Die Niere blieb unberührt und wurde durch die Operation in keiner Weise geschädigt. Die ersten Tiere (1 und 2) erhielten mittels Schlundsonde täglich um die gleiche Zeit 100 ccm 1 % iger NaCl-Lösung. Die Tiere 3, 4, 5 und 6 5—6 Tage vor dem Tode je nach Gewicht 100—150 ccm. Verfüttert wurde alsdann nur trockener Hafer. Die Absicht dabei war, den Tieren möglichst gleiche Mengen Flüssigkeit zuzuführen, damit die Ausscheidung durch die Nieren unter möglichst gleichen Bedingungen und quantitativ möglichst übereinstimmend erfolge. Bei allen folgenden Tieren wurde Hafer, Grünfutter und Wasser gereicht. Die NaCl-Eingießungen wurden hier unterlassen, weil beim Halten der Tiere der gespannte hydronephrotische Sack zu leicht verletzt werden konnte. Event. muß nur beim vergleichenden Untersuchen berücksichtigt werden, daß meine Anfangstiere eine stärker entwickelte Hydronephrose haben, als die späteren Tiere mit gleicher Unterbindungsdauer, aber ohne Kochsalzzufuhr. Als vitaler Farbstoff wurde das von Gross und Wieszeniewski benutzte Tolidinblau in 1 % iger Lösung verwendet; nach Lösung der Farbe durch Aufkochen in Ringer'scher Flüssigkeit wurde heiß filtriert. Der Farbstoff ist absolut unschädlich und hat sich in der Hand von Gross in vielen Versuchen bewährt. Er konnte seinen Verdünnungs- und Konzentrationstieren ohne Schaden größere Mengen gelösten Tolidinblaus injizieren. Das von Suzuki benutzte Lithionkarmin hat nach der Darstellung von Suzuki selbst viele Mängel und kann ohne allen Zweifel die Zellen schädigen. Vor allem — und das macht Lithionkarmin für meine Zwecke wenig geeignet — fällt es leicht in eingebetteten Präparaten in der Zelle in Körnchen aus, so daß das Bild der Granulierung in der typischen Weise nicht herauskommt.

Die Ausscheidung des injizierten Tolidinblau — die Tiere wurden meist 7 Stunden nach der Einspritzung getötet — geschieht durch die Epithelien der Tubuli contorti. Ich konnte diese Sekretion in Fall 13 sehr schön feststellen (vgl. unten). Je lebhafter die Ausscheidung, desto intensiver blau ist die Granulafärbung. Auf eine andere Auffassung von der verschieden intensiven Granulafärbung komme ich noch zu sprechen. Nach Suzuki spielt bei der Ausscheidung der vitalen Farbstoffe der Glomerulus eine wichtige Rolle; die Farbe wird in der Tat auch schon ausgeschieden, ehe die Granulierung der Epithelzellen eintritt. Ich habe aber erst Farbniederschläge in den Bowman'schen Kapseln gefunden, wenn der Glomerulus geschädigt war. Bemerkenswert ist, daß Lindemann bei experimenteller Verstopfung einer größeren Zahl von Glomeruli durch Öltropfen die Ausscheidung von injiziertem Indigokarmin nicht nur ungestört fand, sondern auch in der Färbung der Epithelien keinen Unterschied gegen die Norm feststellen konnte. Auch er fand Farbe in

den Kapselräumen erst, wenn die Glomeruli geschädigt waren. Wenn daher Suzuki das eingespritzte Karmin nicht so sehr selten in den Kapselräumen fand, so ist das vielleicht die Folge einer Schädigung durch die Farbe selbst. In diesem Zusammenhang möchte ich auch gleich hervorheben, daß ich in meinen Schnitten niemals eine so reiche Zylinderbildung fand, wie Suzuki und noch mehr Ponfick in ihren Präparaten gesehen haben. In meinen kommen Zylinder nur in auffallend geringer Menge vor, so daß ihr Befund keine wesentliche Bedeutung beanspruchen kann. Suzuki gibt ferner an, daß man die Ausscheidung des gelösten Karmin in den Granula von der Karminspeicherung streng trennen müsse; er führt aber diese Trennung selber nicht konsequent durch, insofern er wenigstens bei der Hydronephrose auch die Granulafärbung der Epithelien als Beweis für die Fortdauer der Sekretion ansieht. Diese Trennung von Ausscheidung und Speicherung ist bei meinen Tieren in der Tat außerordentlich überzeugend. Während die Farbstoffausscheidung schon lange sistiert, erscheinen noch relativ zahlreiche Kanälchen gefärbt. Und auch umgekehrt bei Tieren mit wiederhergestellter Ureterpassage. Die Farbe wird schon ausgeschieden, wenn die Granulafärbung noch mangelhaft ist.

Die elektive Färbung der Tubuli contorti erleichtert in der Niere sehr die topographische Orientierung. Stets findet man in der Rinde ungefärbte, blaß und dunkel granulierte Kanälchenquerschnitte dicht nebeneinander. Suzuki nimmt an, daß immer dieselben Abschnitte der Kanälchen die verschiedene Färbung aufweisen und daß man daraus auf funktionelle und strukturelle Unterschiede innerhalb der Hauptstücke schließen könne. Ebenso denkbar ist, daß derselbe Abschnitt bei der Abgabe der Farbe einmal ungefärbt, einmal blaß und einmal intensiv gefärbt erscheint. Meine Präparate, die keine gleichbleibende typische Lagerung der verschieden gefärbten Abschnitte zum Glomerulus erkennen lassen, sprechen mehr für die letztere Annahme. — Ganz anders erscheinen diese Verhältnisse nach Unterbindung des Harnleiters. Zunächst nimmt die Zahl der mit Granula gefärbten Epithelzellen ab. In Anordnung, Form, Größe der Granula bestehen aber keine Unterschiede gegen rechts. Schon nach 21 Tagen sind kaum noch Kanälchen gefärbt, nach 30 Tagen bleibt das ganze Parenchym farblos. Von großer Wichtigkeit erscheint mir dabei, daß die Ausscheidung der Farbe schon nach 6 Tage bestehender Ligatur aufhört. Von diesem Zeitpunkt an bleibt der das Nierenbecken erfüllende flüssige Inhalt stets farblos. Fabian vertritt gleichfalls den Standpunkt, daß die Ausscheidung des Farbstoffes sehr bald stocke. Suzuki dagegen fand bei seinen Lithionkarminversuchen eine viel länger dauernde Ausscheidung des Farbstoffes, oder wenigstens Karminzylinder im Lumen der Kanälchen, die er als Ausdruck der Ausscheidung deutet. Offenbar macht der hohe Gegendruck die Ausscheidung der Farbe unmöglich. Jedenfalls sprechen diese Tatsachen dafür, daß Ausscheidung und Speicherung der Granula un-

abhängig voneinander sind. Im weiteren Verlauf der Hydronephrose werden dann die Zellen, wenn die Ligatur bestehen bleibt, atrophisch und nehmen auch erheblich an Zahl ab; in direkter Folge davon wird die Rinde allmählich immer dünner. Eine weitere direkte Folge des Gegendruckes ist eine unregelmäßige Erweiterung des ganzen Kanälchensystems. Bemerkenswert ist dabei, daß von Anfang an die ins Nierenbecken frei hineinragende Papilla renalis durch den Druck des gestauten Harnes komprimiert wird. Diese Kompression kann so stark sein, daß, wie ich mehrfach gesehen habe, die Papillenspitze nekrotisch wird, erkennbar an der diffusen blauen Färbung der Epithelien. Derartige Bilder erklären ohne weiteres, daß die Dilatation der Kanälchen nicht durch Rückfluten des Harnes aus dem Nierenbecken in die Kanälchen bewirkt wird; denn vom Nierenbecken aus kann in die verschlossenen Ductus papillares kein Tropfen Urin zurückfließen. Vielmehr geschieht die Erweiterung allmählich durch den von oben sezernierten Harn, dem ja jetzt der Abfluß gesperrt ist. Diese Anschauung findet ihre Stütze in Experimenten, die Lindemann zum Studium der Resorption in der Niere angestellt hat. Es ist ihm nie gelungen, in die lebende Niere bei Anwendung von hohem Druck vom Nierenbecken aus Injektionsmasse in die Kanälchen zu bringen. Daß vielleicht oben doch noch längere Zeit Farbe sezerniert wird, wenn auch der Inhalt des Nierenbeckens farblos bleibt, ist nicht wahrscheinlich; denn es finden sich oben nie Zylinder. Im Gegensatz zu Suzuki glaube ich, daß die von ihm beobachteten Karminzylinder nicht der Ausdruck normaler Sekretion, sondern abnormer Durchlässigkeit der durch das Karmin geschädigten Zellen sind. Man beobachtet nun zunächst an den Sammelröhren, etwas später auch an den Rindenkanälchen zwei entgegengesetzte Erscheinungen: Ausweitung und Verengerung. Die Schleifenschenkel erleiden dabei höchstens eine geringe vorübergehende Erweiterung; bald werden sie komprimiert. Mit zunehmender Dauer der Ureterligatur werden die schon erweiterten Sammelröhrchen noch weiter, die verengten aber durch die umgebenden dilatierten vollends zusammengepreßt, so daß sie schließlich auf Querschnitten durch die Marksubstanz mit ihren Kapillaren wie Inseln verdichteten Gewebe zwischen den dilatierten Sammelröhrchen liegen. Wenn man, wie später gezeigt werden soll, die Ureterpassage vollkommen wieder herstellt und nach Abfluß des Harnes aus den Sammelröhrchen der komprimierende Druck nachläßt, dann findet man wieder Bilder, wie oben als Anfangsstadien beschrieben sind: kleine Inselchen von ganz engen Kanälchen, die von weiten umgeben sind. In den Inseln liegt naturgemäß das Bindegewebe dichter beieinander, so daß diese Teile bei vitaler Färbung sich durch ihre blaue Farbe herausheben. Auf Längsschnitten erscheint an diesen Stellen das Mark gestreift. Ein ähnlich wechselndes Verhalten bieten auch die Rindenkanälchen dar. Nur erscheinen hier die Inseln komprimierter Tubuli nicht so zirkumskript und gleichmäßig wie in der Medullar-

substanz. Wie ist diese auffallende, auch von Suzuki ausführlich berücksichtigte Tatsache zu verstehen, daß erweiterte und verengte Kanälchen in Rinde und Mark gleichzeitig nebeneinander entstehen? M. E. geschieht dies auf folgende Weise. Nach der von Lindemann und vielen anderen ausgesprochenen Ansicht kommen in der Niere Zustände verschiedener Sekretionstätigkeit vor (vgl. auch oben die von Gross vertretene Anschauung über die verschiedenen Ausscheidungsbilder der Nierengranula). Neben ruhenden Kanälchen tätige Kanälchen! D. h. aber doch: Kanälchen, die vorübergehend nicht oder mangelhaft mit Harn gefüllt sind, neben stark gefüllten! Danach ist ohne weiteres klar, daß bei Harnstauung in den gut gefüllten Kanälchen, in denen die bestehende Sekretion den Inhalt immer noch vermehrt, ein größerer Druck besteht als in den anderen. So geschieht selbstverständlich die Dilatation auf Kosten der in der Nachbarschaft befindlichen ruhenden Tubuli. Dieser Auffassung widerspricht nur scheinbar die später noch zu erwähnende Tatsache, daß gerade die Zellen der komprimierten Kanälchen vital gefärbte Granula (als Ausdruck der Tätigkeit) enthalten. Aber die von außen komprimierte Zelle ist keineswegs tot und kann den Farbstoff noch in ihren Granula aufnehmen, wenn das Kanälchenlumen längst verschwunden ist. Nur sezernieren können die komprimierten Kanälchen nicht, gegen den Druck der dilatierten können sie sich nicht ausdehnen. Man kann nur schließen, daß der von innen auf die Zellen einwirkende Druck (dilatierte Tubuli) die Zellen anders beeinflußt, als es die Kompression tut. Denn die Zellen der erweiterten Kanälchen sind fast nie gefärbt! In späteren Fällen verschwinden alsdann allmählich wieder die weiten Lumina, zuerst der Marksubstanz, dann der Rinde, so daß schließlich das wabige Aussehen wieder verschwindet. Neubildung von Bindegewebe und Hyperplasie des Zwischengewebes verstärken noch diesen Eindruck. Die nachfolgende Verengerung erst ausgeweiteter Kanälchen kann wohl kaum anders verstanden werden, als daß der in ihnen vorhandene Harn allmählich wieder resorbiert wird. Sie werden dann eng, fallen zusammen. Teils drückt sie auch das vermehrte Bindegewebe zusammen. M. E. muß man zwischen diesen Mechanismen der Verengerung unterscheiden: Kompression — im allgemeinen, besonders anfangs überwiegend; in die von Anfang an komprimierten Kanälchen reicht die Stauung wohl niemals; — und Collaps. Wenn Suzuki die Atrophie des Nierengewebes nach Ureterligatur in drei Perioden einteilt und die zweite Periode charakterisiert als beginnenden Collaps der Hauptstücke (nach vorausgegangener, mäßiger Erweiterung), so kann ich ihm auf Grund meiner obigen Darlegung darin nicht zustimmen. Der Vorgang erscheint mir nicht so gesetzmäßig, wie er ihn darstellt. Schließlich möchte ich noch eine sehr interessante Tatsache erwähnen, die auch Suzuki berichtet, in deren Deutung ich aber wiederum von ihm abweiche. Im Stroma von Rinde und Mark treten bis zum 11. Tage der

Unterbindung etwa zahlreiche, große Zellen mit länglichem Kern auf, die eine reiche Zahl vital gefärbter blauer Granula enthalten. Die blauen Granulationen liegen ungeordnet in großem Haufen in den Zellen. Diese sind nach Form und Art des Auftretens mobile Abkömmlinge des Bindegewebes. Abräumzellen, die sich immer vital färben (Pyrrolzellen, Goldmann). Die Verteilung der Zellen im Schnitt ist regellos. Ich möchte besonders hervorheben, daß es sich nicht etwa um Leukocyten handelt, die nach Orth infolge von Zerfall epithelialer Elemente und infolge von Harnresorption in hydronephrotischen Nieren auftreten. Daß aber auch diese Zellen reaktiv infolge der Gewebsschädigungen auftreten, ist für mich zweifellos, da ich sie besonders auch in der weiteren Umgebung von Nekrosen in solchen Nieren selbst beobachtet habe, die sonst frei von derartigen Zellen waren. Unerklärt bleibt allerdings, warum die Zellen schon in der 14 tägigen Niere so immens an Zahl abgenommen haben. Nach Suzuki kommt es infolge der allgemeinen Zirkulationsverlangsamung und Stauung in der hydronephrotischen Niere zu einer stärkeren Abgabe von Karmin an die Bindegewebszellen der Gerüstsubstanzen, die in der normalen Niere nur angedeutet sind. Das Auftreten einer Stauung ist durchaus noch unentschieden. Nur bei akuter Gegendrucksteigerung muß „unvermeidlich eine venöse Hyperämie entstehen“ (Lindemann). Davon aber und von dem oben schon angeführten Grunde abgesehen, wird Suzuki's Auffassung einwandfrei widerlegt durch die Tatsache, daß die granulierten Zellen am zahlreichsten in den Nieren auftreten (vgl. unten), in denen der Ureter wieder durchgängig gemacht wurde. Eine infolge der chronischen Harnstauung etwa vorhandene Zirkulationserschwerung muß in solchen Fällen verschwinden, in denen die Harnstauung beseitigt wird. Die Granulierung dieser in Frage kommenden Zellen ist danach sicher keine Resorptionserscheinung.

Es ist bisher gezeigt worden, daß die Zahl der mit Granula gefärbten Nierenepithelien allmählich mehr und mehr abnimmt. Bei 21 Tage bestehender Hydronephrose zeigen sich nur noch sehr wenig Kanälchen überhaupt gefärbt; in der 30 Tage lang gestauten Niere sind keine Kanälchen mehr vorhanden, die noch Granula besäßen. Blau sind nur die kollagenen und elastischen Fasern der Gerüstsubstanz. Es entsteht also durch den Gegendruck eine eigentümliche Zustandsänderung der Zellen, deren Folge ist, daß der Farbstoff nicht mehr in der gleichen Weise wie in die normale Zelle einzudringen vermag. In noch späteren Fällen (3 Monate 20 Tage) gehen schließlich die Zellen doch zugrunde. Was in solchen Präparaten überhaupt noch vital gefärbt ist, zeigt diffuse Färbung. Es entsteht nun die Frage, wie dieser Zustand der Farblosigkeit aufzufassen ist. Vielleicht verhält es sich mit dem Eindringen der gelösten Nahrungsstoffe in die Zelle ähnlich. Die Zellen könnten tot oder auch nur leicht oder schwer geschädigt sein; und es wäre denkbar, daß die Schädigung durch die vitale Färbung nicht nachweisbar war,

weil die Farbe wegen des Gegendruckes nicht eindringen konnte. Vielleicht würden sich die Zellen nach Wiederherstellung der Ureterpassage diffus oder in Tropfen färben? Möglich war auch, daß eine andere noch nicht genauer bekannte Form von Zellschädigung vorlag.

Unter solchen Gesichtspunkten ist dann der Versuch gemacht worden, den Ureter von neuem durchgängig zu machen. Und zwar wurde in einem Teil der Fälle der Ureter von der Blase abgeschnitten, meist nach vorheriger Punktion, angefrischt, und von neuem in die Blase eingenäht mit doppelter zirkulärer Naht. Die Resultate dieser Operation waren günstig; da aber diese Methode bei den kleinen Verhältnissen schwierig und langdauernd ist und eine Dauerheilung nicht erzielt zu werden brauchte, so wurde in den übrigen Fällen in den Ureter eine kleine Glasröhre mit engerem Hals eingebunden und das freie Ende der Röhre in die Bauchwand festgenäht. Von den sieben so angestellten Versuchen wurden vier bei ungefähr gleichalten Hydronephrosen ausgeführt; 21—22 tägige Harnstauung wurde gewählt, weil nach dieser Zeit die Mehrzahl aller Kanälchen sich schon ungefärbt zeigte. Die Tiere blieben nach der zweiten Operation verschieden lange Zeit (15—24 Stunden) am Leben. Die drei übrigen hatten ihre Hydronephrose 27, 30 und 40 Tage lang und konnten nach den früheren Ergebnissen keine färbbare Zelle mehr besitzen. Sie blieben 48—66 Stunden am Leben. Bei den so angeordneten Versuchen war beabsichtigt, zunächst den Zustand möglichst kurze Zeit nach Wegnahme der Stauung zu studieren und dann erst die Verhältnisse nach längerer Zeit zu untersuchen.

Es zeigte sich nun bei den Tieren, die bald nach der Injektion getötet wurden, eine Färbung der Kanälchenepithelien mit Granula. Die Zahl der gefärbten Kanälchen war aber gering, so daß es fraglich erschien, ob wirklich eine Wiederfärbung von Kanälchen, die in der oben beschriebenen Weise verändert waren, eingetreten ist. Die Granula selbst verhalten sich ganz atypisch. Sie erscheinen (wie in Fall XII näher geschildert wird) tropfenähnlich, unterscheiden sich aber durch ihre eckige Form und übereinstimmende Größe von diesen. Die Kanälchen haben sich nun nach Entfernung des sie komprimierenden Druckes wieder ausgedehnt. Ihre meisten Zellen haben sich nicht, wie erwartet wurde, tropfig oder diffus gefärbt, sondern sind ungefärbt geblieben. Jedenfalls geht aus diesem Verhalten hervor, daß hier andere Verhältnisse vorliegen, wie nach temporärer Arterienligatur. Die Zellen waren durch die Stauung offenbar nicht so geschädigt, wie durch Abklemmung des arteriellen Blutstromes. Wären sie wirklich nekrotisch, so müßten sie sich jetzt diffus färben. Wie die folgenden Versuche beweisen, können sich die Zellen nun wieder aus diesem Zustande erholen. Fall XIII zeigt eine überaus reichliche Granulierung der Kanälchenzellen (vgl. Taf. I), so daß man fast eine normale Niere vor sich zu haben glaubt. Auch die Wiederentfaltung der Harnwege ist in recht

vollkommener Weise, besonders in der Rinde — mit Ausnahme eines bestimmten Bezirkes — geschehen. In ähnlicher Weise präsentiert sich Fall XIV, nur ist hier die Wegbarkeit der Kanälchen nicht in so vollkommener Weise erhalten geblieben, wie in Fall XIII. In beiden Fällen sind die Granula teils normal in Stäbchen angeordnet und rund, großenteils aber zeigen sie auch, und das gilt besonders von den ganz intensiv gefärbten, das oben angedeutete atypische Verhalten. Die Nieren dieser Tiere schieden wieder gefärbten Urin aus. Der letzte Fall — 40 Tage Unterbindung — ist 65 Stunden nach Wiedereröffnung getötet worden. Auch hier sind eine ansehnliche Zahl von Kanälchen wiedergefärbt. Jedoch ist die Erweiterung der Kanälchen so gering (nach 65 Stunden sind die meisten Rindenkanälchen noch komprimiert) und die Alterationen besonders der Medullarsubstanz, Vernichtung vieler Tubuli recti, Wucherung des Stromabindegewebes, so erheblich, daß eine Wiederherstellung der Funktion dieser Niere nicht mehr erwartet werden konnte. Wenn ich auch bei meinem nicht sehr zahlreichen Material weitgehende Schlüsse bezüglich der Möglichkeit der Erholung nicht ziehen möchte, so kann ich doch, glaube ich, Rautenberg in seinen Beobachtungen Recht geben: Nieren, die länger als 4 Wochen unterbunden waren, erholten sich nicht mehr.

Ich lasse nunmehr die Beschreibung der Befunde meiner Untersuchungen folgen.

Fall I.

2412 g. Unterbindungsdauer 4 Tage.

13. VIII. 6 Uhr p. m. Unterbindung des linken Ureter in Äthernarkose.

13. VIII. bis 17. VIII. Jeden Morgen um 9 Uhr erhält das Tier 100 ccm 1 %iger NaCl-Lösung mittels Schlundsonde.

17. VIII. 12 Uhr. Intravenöse Injektion von 25 ccm 1 %iger Tolidinblaulösung. 6 Uhr p. m. Tötung durch Nackenschlag.

Sektion: Beide Nieren sind tief blau gefärbt. Die linke ist mäßig vergrößert, das Nierenbecken weit und schlaff, gleichfalls der Ureter. Flüssigkeit befindet sich nicht darin. Retroperitoneal, dem Verlauf des Ureters entsprechend, findet sich eine größere Menge gefärbter Flüssigkeit. Offenbar ist der Ureter geplatzt (beim Halten des Tieres?), und der Inhalt des Nierenbeckens hat sich unter dem Peritoneum durch das Loch im Ureter seinen Weg gesucht. Beide Nieren werden in den Exsikkator gebracht.

Mikroskopische Untersuchung.

Rechts: zahlreiche mit Granula gefärbte Kanälchen. In Anordnung, Lager, Größe, Form verweise ich auf die genaue Beschreibung bei Gross. Die Niere ist stark hyperämisch.

Links: Epithelien, auffallend besonders in manchen Bezirken, weniger zahlreich gefärbt als rechts. Granula von unveränderter Beschaffenheit. Hyperämie. Stellenweise kleine Blutungen. In der Papillenspitze Sammel-

röhren verengt, die stromaufwärts sich anschließenden Abschnitte aber teilweise erweitert. Zwischen diesen erweiterten in kleinen Gruppen engere Lumina, fast stets dicht umschlossen von den weiteren. Auch Rindenkanälchen teilweise erweitert. Zum anderen Teil sind ihre Lumina noch normal oder schon mäßig verengt. HENLE'sche Schleifen von der Erweiterung wenig betroffen. In einzelnen quergeschnittenen Markkanälchen Blutzylinder.

Fall II.

1510 g. Unterbindungsdauer 7 Tage.

22. VIII. 12 Uhr a. m. Unterbindung des linken Harnleiters in Äthernarkose.

24. bis 28. VIII. Jeden Morgen 9 Uhr 100 ccm 1 %iger NaCl-Lösung.

28. VIII. 9 Uhr 20 ccm Tolidinblau.

Bei der Sektion nichts Besonderes, Inhalt des linken Nierenbeckens ungefärbt.

Mikroskopische Untersuchung.

Rechts: zahlreiche, typisch gefärbte Kanälchen; geringe Hyperämie. Sonst o. B.

Links: Erweiterung der Sammelröhrchen hat zugenommen, kortikalwärts setzt sie sich fort bis in die FERREIN'schen Pyramiden. HENLE'sche Schleifen erscheinen komprimiert. Anschließende Tubuli contorti 2. Ordnung, Schaltstücke und 1. Ordnung teilweise erweitert; zum anderen Teil aber komprimiert, ähnlich wie im Fall I beschrieben. Kompression der engen Markkanälchen durch die erweiterten hat sehr zugenommen, so daß die komprimierten wie Inseln verdichteten Gewebes zwischen den dilatierten liegen. Darin überall Kapillaren nachweisbar. Verteilung dieser Inseln im Mark geschieht mit gewisser Regelmäßigkeit. Die mit Granula gefärbten Kanälchen haben numerisch wiederum erheblich abgenommen. Granula auch hier gegen rechts unverändert. Alle Epithelien in den erweiterten Kanälchen zeigen Abplattungen. Im Bindegewebe von Rinde und Mark zahlreiche große, granulierte Zellen.

Fall III.

1640 g. Unterbindungsdauer 9 Tage.

7. IX. 4 Uhr. Unterbindung des linken Harnleiters in Chloralhydratnarkose.

11. bis 15. IX. morgens 10 Uhr 100 ccm NaCl-Lösung 1 %.

16. IX. 9 Uhr 20 ccm Tolidinblau. Tötung durch Nackenschlag.

Sektion: nichts Auffallendes. Der im linken Nierenbecken enthaltene Harn ungefärbt.

Mikroskopische Untersuchung.

Rechts: o. B.

Links: Beträchtliche Abnahme der normalen vital gefärbten Kanälchen. Die noch gefärbten in ihrer Lichtung meist wenig verändert. Ein größerer Teil komprimiert. Im Mark die schon geschilderten inselförmigen, verdichteten Herde. Darin wirr durcheinander liegende Zellen, hier und da rote Blutkörperchen. Ein ähnliches Bild bietet die Rinde dar. Gewundene Kanälchen, in dichter Nachbarschaft ihrer Glomeruli, stark erweitert; ihre Zellen der

Regel nach ungefärbt. Daneben gruppenweise von erweiterten mehr oder weniger deutlich umschlossen, komprimierte Kanälchen, die noch relativ häufig intensive Färbung mit zahlreichen typischen Granula aufweisen. HENLE'sche Schleifen nehmen im allgemeinen wenig Teil an der Dilatation der übrigen Kanälchen. Meist mäßig komprimiert. Granulierte Zellen im Bindegewebe auch hier in Masse vorhanden. Nicht selten sind sie, wohl infolge der Druckwirkung, in die Länge gestreckt und ihre Granula — sonst in Haufen zusammenliegend — sind hintereinander aufgereiht. Auch auf den Schlingen der Glomeruli sind solche Zellen zu sehen. In der Papillenspitze kleine Blutungen.

Fall IV.

1610 g. Unterbindungsdauer 11 Tage.
28. VIII. 3 Uhr. Operation in Äthernarkose.
5. bis 8. IX. morgens 10 Uhr 100 ccm NaCl-Lösung 1 %.
8. IX. 10 Uhr 30 Min. 18 ccm Tolidinblau. 6 Uhr Tötung durch Nackenschlag.

Der Inhalt des Nierenbeckens ist ungefärbt. Aus äußeren Gründen werden die Nieren nicht wie sonst im Exsikkator mit Formoldampf, sondern in flüssigem Formol gehärtet.

Mikroskopische Untersuchung.

Die mangelhafte Fixation der vitalen Färbung erlaubt nicht, diesen Fall ohne weiteres mit den übrigen zu vergleichen. Hier ist die Zahl der mit Granula gefärbten Kanälchen sehr zurückgegangen, die großen granulierten Zellen des Zwischengewebes sind fast verschwunden. Vielleicht hat hier ein Teil der vital gefärbten Zellen nachträglich die Farbe wieder abgegeben. Die Granula ungleichmäßig rund.

Fall V.

1640 g. Unterbindungsdauer 14 Tage.
13. VIII. 3 Uhr. Unterbindung des linken Ureter in Äthernarkose.
24. bis 27. VIII 9 Uhr morges 100 ccm NaCl-Lösung 1 %.
27. VIII. 10 Uhr morgens 20 ccm Tolidinblau. 5 Uhr abends Tötung.
Die Niere enthält im Becken ungefärbten Urin.

Mikroskopische Untersuchung.

Rechts: o. B.

Links: in der Zahl der granulierten Kanälchen wiederum eine Abnahme; der Unterschied gegen Fall III aber unbedeutend. Nur sind auch hier die granulierten Stromazellen zum größten Teil verschwunden. In sehr instruktiver Weise kann hier die Kompression der Papilla renalis festgestellt werden. Alle hier verlaufenden Kanälchen sind lumenlos. Die aufwärts davon gelegenen Abschnitte der Sammelröhren, wie schon wiederholt betont, wechselnd weit. Die bekannten Inseln verdichteter Substanz fehlen auch hier nicht, nur sind sie bedeutend größer als früher und kommunizieren vielfach miteinander, indem sich ihre peripherischen Teile berühren.

Fall VI.

2015 g. Unterbindungsdauer 21 Tage.
28. VIII. 4 Uhr. Operation in Äthernarkose.

13. bis 17. IX. 100 ccm NaCl-Lösung 1 % 10 Uhr morgens.
18. IX. 10 Uhr. Injektion von 20 ccm Tolidinblau. 5 Uhr Tötung.
Im Nierenbecken eine reichliche Menge (22 ccm) einer ungefärbten trüben Flüssigkeit mit reichlichem Sediment.

Mikroskopische Untersuchung.

Rechts: normale Verhältnisse, wenn auch Färbung im ganzen infolge nicht hinreichender Injektion ziemlich blaß.

Links: in einem Nierenpol eine Nekrose mit diffuser Färbung fast sämtlicher Kanälchen. Vielleicht ist hier ein stark dilatiertes Kanälchen geplatzt, hat seinen Inhalt in das Gewebe ergossen und dieses zur Nekrose gebracht. In der Umgebung dieser Nekrose außerordentlich zahlreiche granulierte große Zellen, die in der übrigen Niere fehlen. Daß dieses zahlreiche Auftreten in der Umgebung der Nekrose nur als Reaktion gedeutet werden kann, habe ich schon oben hervorgehoben. Die allermeisten Tubuli contorti stark verengt; nur noch wenig weiter. Die engen haben kleine, atrophisch aussehende Zellen, die so wenig Raum einnehmen, daß das Stroma der Umgebung stark vermehrt erscheint. Kanälchen der Marksubstanz auch zahlreicher verengert als früher. In den Kapselräumen — in allen früheren Fällen waren die MALPIGHI'schen Körperchen stets normal — hier und da blaßblau gefärbte, fädig geronnene Massen.

Fall VII.

1005 g. Unterbindungsdauer 30 Tage.
11. IX. 5 Uhr. Ureterunterbindung in Chloralhydratnarkose.
11. X. 10 Uhr a. m. Injektion von 20 ccm Tolidinblau. 5 Uhr Tötung
Starke Vergrößerung der linken Niere; in ihrem Becken 23 ccm trüber Inhalt; nicht blau gefärbt.

Mikroskopische Untersuchung.

Rechts: normal.

Links: an Granula enthaltenden Kanälchenepithelien nichts mehr vorhanden. Nur ganz vereinzelt Zellen, die Granula von nicht mehr normaler Beschaffenheit enthalten; keine Stäbchen, die einzelnen Granula, unvollkommen voneinander isoliert, erscheinen miteinander verklumpt. Die Rindenkanälchen in diesem Stadium zum allergrößten Teil verengt, ihre Zellen stark verkleinert. Auch im Mark und in den Markstrahlen weitgehende Verengerung, so daß überhaupt nur noch ein kleiner Teil der Sammelröhren mehr oder weniger weit ist. Stellenweise Rundzelleninfiltrate, besonders in der Nähe der Vasa arcuata. Zwischengewebe mäßig verbreitert. Auffallend gut erhalten die Mehrzahl der Glomeruli; einzelne Kapselräume erweitert.

Fall VIII.

2110 g. Unterbindungsdauer 3 Monate 21 Tage.
17. IX. 6 Uhr p. m. Unterbindung des linken Ureter in Äthernarkose.
7. I. 13. 11 Uhr a. m. 40 ccm Tolidinblau. 7 Uhr p. m. Tötung.
Rechte Niere beträchtlich vergrößert; die linke ist in einen großen, mit Flüssigkeit gefüllten Sack umgewandelt. Der flüssige Inhalt ist ungefärbt und klar. Auf dem Schnitt Wand des Sackes noch verhältnismäßig dick; von ihr ziehen breite Septen in das Innere hinein.

Mikroskopische Untersuchung.

Rechts: normal.

Links: die übrig gebliebene Wand des hydronephrotischen Sackes zum großen Teil bindegewebig. Von der Drüsensubstanz noch wenig übrig. Ehemalige Drüsenschläuche noch zu erkennen in tubulös gebauten Reihen kleiner Zellen, die mehr oder weniger zahlreich in die bindegewebsreiche Grundsubstanz eingestreut sind. Viele guterhaltene Glomeruli, alle noch vorhandenen Zellen sind diffus gefärbt. Vereinzelte Zellen, die Granula oder vielmehr an Granula erinnernde Gebilde enthalten. Diese sind eckig, miteinander verklumpt, von verschiedener Größe. Von Tropfen unterschieden vor allem durch ihre unregelmäßig eckige Gestalt. In so granulierten Epithelien ist der Kern gewöhnlich leicht blau gefärbt; die Zelle also nekrotisch. Andere Zellen enthalten massenhaft gelbes Pigment. Große granulierte Zellen in reicher Zahl in Rinde und Mark.

In den jetzt folgenden 7 Versuchen ist der Ureter nach verschieden langer Dauer der Unterbindung in der oben geschilderten Weise wieder durchgängig gemacht worden.

Fall IX.

1855 g. Unterbindungsdauer 22 Tage. Getötet 15 Stunden nach Wiedereröffnung.

29. I. 13. 4 Uhr. Unterbindung des l. Ureters in Äthernarkose.

20. II. 5 Uhr. In Äthernarkose wird das Abdomen zum zweitenmale geöffnet, der Ureter frei gelegt und sorgfältig von allen Verwachsungen befreit. Beim Einschneiden entleeren sich nur wenige Tropfen Urin. Es wird nun mittels Glasröhrchens, wie oben beschrieben, eine Ureterfistel angelegt. Diese zeigt sich bei späterer Kontrolle funktionierend. Der abgesonderte Urin ist blutig. 7 Uhr abends 25 ccm Tolidinblau.

21. II. 8 Uhr Tötung.

Sektion: die linke Niere ist groß, der Ureter weit und gefüllt. Bei leichtem Druck auf das Nierenbecken kommen in der Mündung des Glasröhrchens einige Tropfen gefärbten Urins zum Vorschein. Als Ursache des erschwerten Harnabflusses finden sich im Nierenbecken, dem Ureteranfangsteil und weiter abwärts, dort wo das Glasröhrchen eingebunden ist, einzelne lockere Blutgerinnsel. Auf dem Schnitt Nierenrinde breiter als normal. Sie hat sich, dem aufgehobenen Druck im Nierenbecken folgend, wieder ausgedehnt in der Weise, daß durch die entfaltete Rinde die Weite des Nierenbeckens z. T. verdeckt wird. Rechte Niere vollkommen normal.

Mikroskopische Untersuchung.

Links: infolge Wiedereröffnung plötzliche Erweiterung vieler Kanälchen und Kapillargefäße. Ihre Ausdehnung muß heftig geschehen sein, denn man erblickt reichliche Blutungen, und das Nierengewebe erscheint vielfach zerfetzt. Viele Kanälchen, besonders in einem Gebiete der Marksubstanz, angefüllt mit Blutzylindern. Auch in vielen Rindenkanälchen sind solche enthalten. Eine allgemeine Erweiterung der vorher komprimiert gewesenen Kanälchen ist festzustellen, ganz besonders in der Marksubstanz. Tubuli contorti erster Ordnung haben am wenigstens teilgenommen an der Erweiterung. Mit der 21tägigen, oben beschriebenen Niere verglichen scheint die Granulafärbung in den Epithelien reichlicher zu sein. Häufig sehen dabei die Granula etwas gröber aus, sind auch nicht immer rund. Ob die

etwas reichlichere Granulafärbung eine Folge der Wiederherstellung des Harnabflusses ist und als Wiederfärbung aufzufassen ist, läßt sich kaum sicher beurteilen. Es ist ja bekannt, daß häufig experimentelle Hydronephrosen gleichen Alters erhebliche Unterschiede bei der mikroskopischen Betrachtung darbieten können. Im ganzen Schnitt die schon häufig erwähnten großen granulierten Zellen zahlreich vorhanden. Rechte Niere ohne Besonderheiten.

Fall X.

1385 g. Unterbindungsdauer 21 Tage. Tötung 15 Stunden nach Anlegung der Ureterfistel.

30. I. Unterbindung des linken Ureter in Äthernarkose.

20. II. 6 Uhr. Wie in Fall IX wird der linke Ureter an der früheren Ligaturstelle durchschnitten, ein Glasröhrchen in ihn eigebunden und das freie Ende nach außen in die Bauchwand festgenäht. 7 Uhr 25 ccm Tolidinblau.

21. II. 10 Uhr a. m. Tötung.

Linke Niere in entsprechender Weise vergrößert. Becken und Ureter sind gespannt. Bei Druck auf den Ureter entleert die Fistel keine Flüssigkeit. Beim Aufschneiden enthält das Becken 15 ccm ungefärbten Harns. Nierensubstanz nicht wie im vorigen Fall ausgedehnt; Nierenbecken von entsprechender Weite.

Mikroskopische Untersuchung.

Linke Niere: in Übereinstimmung mit dem Sektionsbefund ergibt sich, daß viele Rindenkanälchen noch eng sind. Nur im Mark trifft man Bilder, wie sie früher als beginnende Inselbildung beschrieben wurden. Weitere Lumina, die Gruppen von engeren (in diesem Falle wohl wieder erweiterte) ziemlich regelmäßig umschließen. Blutungen nicht vorhanden. Dagegen auffallend die außerordentlich zahlreichen granulierten Zellen des Zwischengewebes in Rinde und Mark. Vitale Granulafärbung ist gering.

Fall XI.

1635 g. Dauer der Harnstauung 22 Tage. Getötet 17 Stunden nach Anlegung der Fistel.

29. I. 4 Uhr. Unterbindung des linken Ureter in Äthernarkose.

20. II. 5 Uhr. Anlegung der Ureterfistel in der oben beschriebenen Weise. Beim Durchschneiden des Ureters entleeren sich nur wenige Tropfen Urin. Eine Darmverletzung, die beim Lösen der Verwachsungen entsteht, wird genäht. Die Fistel funktioniert.

$6^1/_2$ Uhr. 25 ccm Tolidinblau. Bald nach Injektion entleert Fistel tropfenweise gefärbten Harn.

21. II. 12 Uhr getötet.

Bei der Sektion zeigt sich der Ureter weit, schlaff und leer. Das Nierenbecken, gleichfalls schlaff und vergrößert, enthält nur ganz wenig Tropfen gefärbten Urins.

Mikroskopisch unterscheidet sich die Niere nicht wesentlich von den früheren. Vereinzelt und in kleinen Gruppen eine kleine Zahl von Kanälchen, deren Zellen mit blauen Granula angefüllt sind. Granula verhalten sich wie in den anderen wiedergeöffneten Fällen. Blutungen nicht vorhanden.

Fall XII.

2085 g. Dauer der Harnstauung 21 Tage. Getötet 24 Stunden nach Wiedereröffnung des Ureters.

8. I. 4 Uhr. Unterbindung des linken Ureter in Äthernarkose.

29. I. 5 Uhr. Abdomen eröffnet, Ureter freigelegt, von seinen geringen Verwachsungen befreit; das leicht blutende Granulationsgewebe, in das er eingebettet liegt, erfordert sorgfältige Unterbindung. Dann Durchschneidung an der Ligaturstelle; der zentrale Stumpf von neuem in die Harnblase eingenäht. $6^1/_2$ Uhr 40 ccm Tolidinblau.

30. I. 12 Uhr 20 ccm Tolidinblau. 6 Uhr getötet. Bei der Sektion zeigt sich, daß die Bauchhöhle angefüllt ist mit einer beträchtlichen Menge blaugefärbter Flüssigkeit. Wasserinjektion in den linken Ureter ergibt, daß an der Nahtstelle von Ureter und Blase ein Loch vorhanden ist. Von hier hat sich der Urin in die Bauchhöhle ergossen. Nach außen sonderte das Tier nur wenig Harn ab. Links Nierenbecken und Ureter leer. Auf dem Schnitt zeigt die Niere eine ganz außergewöhnliche Breite, das erweiterte Nierenbecken ist größtenteils durch die wieder ausgedehnte Nierensubstanz überdeckt.

Mikroskopische Untersuchung.

Nahezu sämtliche Rindenkanälchen sind wieder erweitert; viele zeigen ganz normales Kaliber. Epithelzellen großenteils wohl erhalten. Bei Gegenfärbung mit Alaunkarmin am Kern nichts Abnormes nachweisbar. In manchen Sammelröhren Epithelzellenbelag weniger gut erhalten. In manchen Lumina abgestoßene Zellen oder Zellkörner. Sammelröhren auch recht vollständig erweitert. Zahl der Granula enthaltenden Epithelien in diesem Falle viel reichlicher als früher, so daß man wohl an eine Wiederfärbung denken kann. Fast alle Granula sind aber nicht typisch: sie liegen dicht gedrängt, häufig nicht stäbchenförmig angeordnet, in den Zellen. Ihre Gestalt ist plump, eckig. Meist von gleicher Größe. Die Kerne der mit solchen Granula erfüllten Zellen sind unverändert.

Fall XIII.

2100 g. Harnstauung besteht 27 Tage. Getötet 48 Stunden nach Wiedereröffnung.

11. I. 12 Uhr. Unterbindung des linken Ureters in Äthernarkose.

7. II. 5 Uhr. Ureter nach Entleerung mit der Punktionsspritze in die Blase implantiert. Mit der Spritze wird eine geringe Menge Harn aspiriert.

8. II. 5 Uhr 20 ccm Tolidinblau. 9. II. 1 Uhr 12 ccm Tolidinblau. 6 Uhr nachmittags getötet.

Bei der Sektion erscheint die normale Niere stark vergrößert; sie ist fast so groß, wie die hydronephrotische. Diese hat ein schlaffes, leeres Nierenbecken. Auf dem Schnitt sind deutlich Rinde und Mark durch ihre Zeichnung voneinander zu unterscheiden. Die Rinde ist tiefer blau als das Mark.

Mikroskopische Untersuchung.

Rechte Niere normal gefärbt. Sie ist interessant durch ein mit der vitalen Färbung festgehaltenes normalhistologisches Phänomen. Es finden sich verhältnismäßig zahlreich — in den übrigen Fällen konnte ich das nie beobachten — neben gut und intensiv granulierten Kanälchen solche, deren Kanälchenepithelien keine Spur von Granula oder überhaupt einer Blau-

färbung aufweisen. Dagegen ist ihr Lumen ganz angefüllt mit Haufen von eng beieinanderliegenden, blauen Granula, die in ihrem Aussehen, in Form und Größe durchaus den in den Epithelzellen liegenden gleichen. Auch solche Kanälchen sind vorhanden, die auf dem Längsschnitt kortikalwärts noch Granula in den Zellen, medullarwärts ungefärbte Zellen und Granula im Lumen enthalten. Die Epithelzellen der Granula im Lumen führenden Kanälchen sind niedrig. In der gleichen Niere findet man auch Querschnitte von Tubuli contorti, in denen die Zellen hoch sind und an der Basis in der Umgebung des Kerns schwach gefärbte wenige Granula enthalten, die nicht immer stäbchenförmig angeordnet sind. Der größere übrige Teil der Zellen ist vollständig frei von Granula. Ich erinnere daran, daß sonst die in Stäbchen liegenden Granula ungefähr in gleicher Entfernung vom Kanälchenlumen und von der an der Basis liegenden Kapillare zu finden sind. Schon WIESZENIEWSKI scheint mit Sicherheit die Ausscheidung von Farbgranula ins Lumen beobachtet zu haben. Ich möchte in diesem Zusammenhange noch eine bereits geschilderte Erscheinung hervorheben, die die Auffassung stützt, daß die normale Zellgranulierung jedenfalls kein Ausdruck der Rückresorption ist. Mit der Vorstellung einer Rückresorption der Farbe aus dem Harn in die Granula ist jedenfalls die Tatsache nicht zu vereinigen, daß gerade immer die komprimierten Kanälchen in der Rinde hydronephrotischer Nieren vorwiegend und am intensivsten gefärbt sind, während die weiten Kanälchen meist keine Granula enthalten.

Linke Niere (vgl. Taf. I). Auch die kranke Niere ist nicht weniger interessant als die rechte. Die vital mit Granula gefärbten Kanälchen sind so zahlreich, daß man auf den ersten Blick ein normales Organ zu betrachten glaubt. Bei genauerer Untersuchung ergibt sich: alle, oder nahezu alle gewundenen Rindenkanälchen haben sich wieder ausgedehnt. Ihr Lumen ist meist noch etwas weiter als normal. Die Kanälchen, die keine Granula enthalten, haben gut erhaltene Zellen mit unverändertem Kern. Die Granula sind keineswegs alle typisch. Sie liegen zwar meist in Stäbchen, teilweise sind sie aber nicht deutlich einzeln erkennbar; meist aber sind sie nicht so grob, wie früher beschrieben. Alle haben die gleiche Größe. Auch gröbere Granula, die gequollen aussehen, kommen vor. In den granulahaltigen Zellen sind die Kerne nirgends vital gefärbt. Ganz besonders auffallend ist, daß ein gewisser Rindenbezirk an den beschriebenen Veränderungen nicht teilgenommen hat. Hier sind die granulierten Kanälchen sehr gering an Zahl; weite und komprimierte Kanälchen in wechselnder Menge, ungefähr wie in einer hydronephrotischen Niere gleichen Alters, deren Ureterpassage nur kurze Zeit wieder hergestellt war. Es ist nach diesem Bilde deutlich, daß aus diesem Bezirk der Harn aus irgendeinem Grunde nicht abfließen konnte, obgleich der Ureter wieder sehr gut durchgängig war. Die Markkanälchen sind besonders in ihren oberen Abschnitten gut erweitert, wenn auch nicht gleichmäßig. Weitere liegen auch hier neben engeren. Nach der Papillenspitze zu sind viele Kanälchen sehr weit; zwischen ihnen mehr oder weniger verdichtetes Gewebe. Die Kapillaren und Gefäßstämmchen sind alle reichlich gefüllt. Zuweilen kleine Hämorrhagien, besonders in der Rinde. Außerordentlich zahlreich in dieser Niere erscheinen die großen granulierten Zellen des Zwischengewebes. Im übrigen trifft man, wenn auch nicht häufig, wie in der rechten Niere Kanälchen, in deren Lumina Granula und granulaähnliche Massen liegen.

Fall XIV.

2000 g. Dauer der Unterbindung 31 Tage. Getötet 68 Stunden nach Wiederherstellung der Ureterpassage.

7. I. 4 Uhr. Unterbindung des linken Harnleiters in Äthernarkose.

7. II. 5 Uhr. Implantation des Ureters in die Blase nach Entleerung mit der Punktionsspritze.

9. II. 7 Uhr abends Injektion von 30 ccm Tolidinblau.

10. II. 11 Uhr getötet. Nierenbecken und Ureter sind leer; die Blase läßt sich ohne Schwierigkeit vom Ureter aus mit Wasser füllen, die Passage war also wieder hergestellt. Bauchhöhle frei von Flüssigkeit.

Mikroskopische Untersuchung.

Links wie im vorigen Fall als Folge des wieder hergestellten Harnabflusses die in früheren Fällen gleichen Alters stark verengten Kanälchen wieder erweitert. Zahlreichere Kanälchen in der Rinde sind weiter als normal. Dagegen sind in der Marksubstanz weniger Tubuli erweitert als im Fall XIII. Reichlich vorhandenes Bindegewebe drängt sie hier mehr oder weniger auseinander. Auffallend dabei ist, daß die Bindegewebszellen an vielen Stellen des Markes verzerrt erscheinen: ihre Kerne stehen senkrecht zum Verlauf der Kanälchen. Granula sind auch in dieser Niere noch zahlreich in den Epithelien vorhanden; besonders wenn man mit starker Vergrößerung auch die blasser gefärbten wahrnimmt. Sie sind wie in Fall XIII beschaffen. Wichtig dagegen ist, daß in manchen Zellen mit reichlichen Granula (immer sind dann die Granula plump und grob) der Kern diffuse Färbung zeigt. Blutungen und Hyperämie. In der ganzen Niere wieder sehr reichlich granulierte Zellen im Bindegewebe.

Fall XV.

1843 g. Dauer der Unterbindung 40 Tage. Getötet 68 Stunden nach Wiedereröffnung.

11. I. 12 Uhr. Unterbindung des linken Ureter in Äthernarkose.

20. II. 5 Uhr. Ureterfistel mittels Glasröhrchens. Beim Einschneiden in den Ureter entleert sich unter starkem Druck eine große Menge Urin.

22. II. 6 Uhr 30 Min. 30 ccm Tolidinblau.

23. II. 11 Uhr getötet.

Die frische Operationswunde roch urinös; in ihrer Nähe lokale Peritonitis. Im Nierenbecken und Ureter weiche Gerinnsel. Die Fistel funktionierte und entleerte den Harn in blauen Tropfen.

Mikroskopische Untersuchung.

Rechte Niere normal.

Links hat sich weder eine allgemeine Erweiterung noch eine ausreichende Färbung mit Granula eingestellt. Die meisten Rindenkanälchen sind eng und durch reichliches Bindegewebe auseinander gedrängt und komprimiert. Einige gruppenweise zusammenliegende gewundene Kanälchen haben noch — im ganzen in geringer Menge — vitale Granulafärbung angenommen. Diese Kanälchen haben sich auch wieder erweitert. Das Mark ist in ein bindegewebsreiches Gewebe verwandelt, in das zahlreich noch Reste von Tubuli recti eingestreut liegen. Nur wenige Kanälchen sind erweitert. Die Papillenspitze ist nekrotisch (diffus gefärbt). Zahlreiche granulierte, große Zellen im Bindegewebe auch hier.

Zusammenfassung.

Aus den hier beschriebenen Versuchen geht zunächst mit Sicherheit hervor, daß der durch Harnleiterunterbindung erzeugte chronische Gegendruck eine eigentümliche Veränderung der Epithelien der Tubuli contorti bedingt. Je länger die Zellen dem Druck ausgesetzt sind, desto mehr verlieren sie die Fähigkeit, vital injiziertes Tolidinblau in Granulaform in sich aufzunehmen. Nach 3 Wochen und länger dauernder Unterbindung bleiben sie schließlich gänzlich ungefärbt. Vermutlich können sie auch keine Nahrungsstoffe mehr aufnehmen und werden deshalb atrophisch und verschwinden. Dieser Vorgang ist in seinen Einzelheiten noch völlig ungeklärt. Eine Rolle dabei spielen wahrscheinlich Makrophagen (große granulierte Zellen), die im Zwischengewebe massenhaft auftreten. Wie die Versuche nach Wiederherstellung des Harnabflusses beweisen, sind diese Zellveränderungen reparabel. Dauert der Gegendruck aber viel länger an — über 3 Monate — so werden die Zellen nekrotisch: sie färben sich bei vitaler Färbung diffus, ihr Kern färbt sich gleichfalls diffus. Stellt man nach nicht zu langer Dauer der Harnstauung die Ureterpassage wieder her und entfernt so von den geschädigten Zellen den Gegendruck, so bringen sie den Farbstoff wieder zur Ausscheidung und färben sich nach einer bestimmten Zeit wieder mit Granula. In den ersten 24 Stunden ist die Färbung gering. Nieren, die 40 Tage und mehr gestaut waren, sind wohl wegen der weitgehenden Alterationen am Stützgewebe nicht mehr wiederherstellbar, wenn auch ein Teil ihrer Kanälchen noch gefärbt erscheint. Die Granula zeigen nach der Wiedereröffnung anfangs atypische Beschaffenheit, werden aber allmählich wieder normal. Auch von den wiedergefärbten Zellen geht nachträglich noch ein Teil zugrunde: ihr Kern zeigt in solchen Fällen eine leicht diffuse Färbung. Es ist nicht bewiesen, daß die Zellen mehr als die Fähigkeit wieder erlangt haben, das Tolidinblau auszuscheiden. Doch ist wohl anzunehmen, daß sie sich wieder erholen werden. Durch die Harnstauung entstehen Veränderungen in der Lichtung des gesamten Kanälchensystems, die etwa folgendermaßen sich darstellen lassen. Zunächst findet, sobald der Gegendruck im Nierenbecken eine bestimmte Höhe erreicht hat, eine Kompression der Papilla renalis und der in ihr verlaufenden Sammelröhren statt. Alsdann erweitern sich eine gewisse Zahl von Sammelröhren dicht oberhalb der komprimierten Papille und drücken, indem sie sich ausdehnen, andere Kanälchen in ihrer Nachbarschaft zusammen. Zu gleicher Zeit werden die Schleifen komprimiert und die Haupt- und Schaltstücke durch Sekretion von oben dilatiert. Ein gewisser anderer Teil der Hauptstücke wird wiederum durch die sich erweiternden Nachbarkanälchen von vornherein komprimiert. In späteren Stadien werden dann sämtliche Kanälchen wieder eng.

Schlußsätze.

1. 6 Tage nach Ligatur des Ureters verliert die Niere des Kaninchens die Fähigkeit, intravenös injiziertes Tolidinblau in den Urin auszuscheiden; die Granula der Hauptstücke nehmen den Farbstoff noch auf.

2. Nach einer Ligatur von 30 Tagen können auch die Granula der Hauptstücke keinen Farbstoff mehr aufnehmen.

3. Noch länger dauernde Unterbindung bewirkt eine weitgehende Atrophie der Kanälchenepithelien; diese Atrophie geht schließlich in Nekrose über. Nach 3 Monate 20 Tage bestehender Ligatur färben sich alle Zellen diffus.

4. Löst man nach 21—30 Tagen die Ligatur des Ureter, so scheidet die Niere sofort den blauen Farbstoff wieder aus, und nach einiger Zeit färben sich auch die Granula in den Epithelien wieder. Die vitale Färbung läßt keine Zellschädigung (diffuse Färbung oder Tropfenbildung) erkennen.

5. Mit der Lösung der Ligatur nach 30 Tage dauernder Unterbindung ist eine Wiedererweiterung fast aller komprimierten Kanälchen in der Niere verbunden.

6. 40 Tage nach Lösung der Ligatur färben sich nur noch wenige Granula mit Tolidinblau; die Erweiterung der Kanälchen bleibt sehr mangelhaft. Vital injizierte Farbe wird aber noch ausgeschieden.

Literaturverzeichnis.

Allard, Ed., Untersuchung über die Harnabsonderung bei Abflußerschwerung, Archiv f. exper. Patholog. und Pharmakol. LVII 1907.

Arnold, J., Über vitale und supravitale Granulafärbung der Nierenepithelien, Anat. Anz. Heft 21 1902.

—, Über Plasmosomen und Granula der Nierenepithelien, Virchow's Archiv CLXIX 1902.

Bouffard. Injection des couleurs de bensinidine aux animaux normaux, Annal. de l'Institt. Pasteur 1906.

Cesa-Bianchi, Exper. Untersuchungen über die Nierenzellen, Frankf. Zeitschr. f. Pathol. III 1909.

Chassin, S., Neue Untersuchungen über die Ausscheidung von Farbstoffen durch die Niere vom Frosch, Diss. med., Berlin 1911.

Disse, J., Über die Veränderung der Nierenepithelien bei der Sekretion, Anatom. Hefte I 1892.

Enderlen, Exper. und pathol. Untersuchungen über Hydronephrose und deren Behandlung, Chir. Kongr. 1904.

Fabian, Die Niere des Kaninchens nach der Unterbindung ihres Harnleiters, Bibl. medic. C. 18 1904.

Goldmann, Die äußere und innere Sekretion des gesunden und kranken Organismus im Lichte der vitalen Färbung, Beiträge z. klin. Chir. LXIV 1909.

Gross, W., Exper. Untersuchungen über den Zusammenhang zwischen histol. Veränderungen und Funktionsstörungen der Nieren, Ziegler's Beiträge Bd. LI 1911.

Höber, R. u. Königsberg, H., Farbstoffausscheidung durch die Niere, Pflüger's Archiv CVIII 1905.
Kumita, Exper. Untersuchungen über die nach Anwesenheit von Steinen auftretenden Veränderungen des Harnapparats, Mittlg. aus d. Grenzgebiet. d. Mediz. und Chir. XX 1909.
Lindemann, W., Über die Ausschaltung der Nierenglomeruli, Zeitschr. f. Biol. 24.
—, Über die Wirkung des Gegendruckes auf die Harnsekretion, Ziegler's Beiträge Bd. 21.
—, Über die Resorption in der Niere, Ziegler's Beiträge Bd. 37.
Michailof, J., Vergleichende Untersuchungen über die Fixierung vitaler Färbungen im Warmblüterorganismus, Diss. med., Heidelberg 1911.
Orth, J., Über Atrophie der Harnkanälchen, Sitzungsber. d. Kgl. Preuß. Akadem. d. Wiss., math.-phys. Klasse XIV 1911.
Ponfick, Über Hydronephrose, Ziegler's Beiträge Bd. 49 1910.
—, Über Hydronephrose der Menschen, auch im Kindes- und Säuglingsalter, Ziegler's Beiträge Bd. L 1911.
Rautenberg, Die Folgen des zeitweiligen Ureterenverschlusses, Mittlg. aus d. Grenzgebiet. d. Med. u. Chir. Bd. XVI 1906.
Schmidt, Ad., Zur Physiologie der Nieren. Über den Ort und den Vorgang der Karminabscheidung, Pflüger's Archiv XLVIII 1891.
Schultze, O., Über die Genese der Granula in den Drüsenzellen, Anat. Anzeiger 38 1911.
Suzuki, Zur Morphologie der Nierensekretion unter physiol. u. pathol. Bedingungen, Verlag Gustav Fischer, Jena 1912.
Takaki, Über die Stäbchenstruktur der Niere, Archiv f. mikr. Anat. 50 1907.
v. Wieszeniewski, W., Veränderungen nach temporärer Abklemmung d. Nierenarterie. Untersuchungen mit vitaler Färbung, Ziegler's Beiträge Bd. 53 1912.

Erklärung der Abbildung.

Tafel I.

Reichliche Wiederfärbung der Kanälchenepithelien nach Wiederherstellung der Ureterpassage. Fall XIII.

Lebenslauf.

Ich bin in Stettin am 18. II. 1887 geboren, habe auf dem Stadtgymnasium von Stettin im Herbst 1907 das Reifezeugnis erhalten, in Berlin, Straßburg, Freiburg, Heidelberg studiert und in Freiburg 1910 das Physikum, in Heidelberg 1912 das ärztliche Hauptexamen bestanden.

G. Pätz'sche Buchdr. Lippert & Co. G. m. b. H., Naumburg a. d. S.

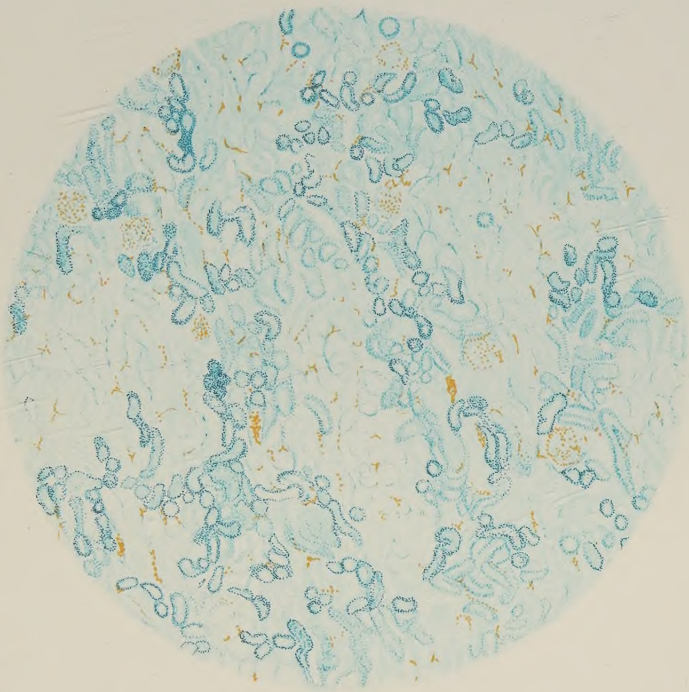

G. Pätz'sche Buchdr. Lippert & Co. G. m. b. H., Naumburg a. d. S.